

## Alergia a Ropivacaína Peridural

Dr. Victor M. Whizar-Lugo\*

Dra. Patricia Ontiveros-Morales \*\*

Dra. María E. Garfias-Flores \*\*\*

Dirección del primer autor:

Servicios Profesionales de Anestesiología y Medicina del Dolor

Centro Médico del Noroeste

Calle Misión de San Diego 1527-306

Tijuana, B.C., México C.P. 22320

vwhizar@anestesia-dolor.org

\*Anestesiólogo-Algólogo

Servicios Profesionales de Anestesiología y Medicina del Dolor

Centro Médico del Noroeste

Tijuana, B.C., México

\*\* Anestesióloga

Servicios Profesionales de Anestesiología y Medicina del Dolor

Centro Médico del Noroeste

Tijuana, B.C. México

\*\*\* Residente

Servicio de Medicina Interna

Hospital General de Tijuana, ISESALUD

Tijuana, B.C., México

### Resumen

Las reacciones alérgicas a los anestésicos locales del grupo amino amida son muy raras, y no hay casos reportados de alergias secundarios a la ropivacaína peridural. Informamos un paciente mexicano, de 62 años de edad, diabético con dolor torácico intenso secundario a herpes Zoster agudo, al cual se le realizó un bloqueo peridural con 6 mL de ropivacaína simple al 0.25% y 20 minutos después desarrolló una dermatosis pruriginosa localizada en el cuello y el tórax. Esta reacción se repitió con la segunda inyección peridural de 6 mL de ropivacaína simple al 0.125%, por lo que las subsecuentes inyecciones peridurales se hicieron con bupivacaína racémica 0.125%, sin efectos secundarios. El paciente fue seguido durante un año y no tuvo secuelas neurológicas, ni desarrolló neuropatía postherpética.

Se ha dicho que los nuevos anestésicos locales levoisoméricos no inducen reacciones alérgicas. Este paciente demuestra que debemos de estar alertas ante esta remota posibilidad.

Palabras clave: Alergias, anestésicos locales, ropivacaína epidural.

### Abstract

Allergic reactions to amino amide local anesthetics are scarce, and there are no cases reported of allergic consequence due to epidural ropivacaine. We report a 62 year old, Mexican, diabetic patient with acute thoracic post herpetic pain who underwent to a thoracic epidural block to treat his acute herpes Zoster pain. Twenty minutes after the epidural administration of 6 mL of 0.25 % plain ropivacaine, the patient developed a rash on his neck and trunk. The next day another epidural injection of 6 mL of 0.125% ropivacaine resulted in a similar thoracic and neck rash. The following extradural injections were made with 0.125 % racemic bupivacaine and no further reactions occurred. There were no late complications, nor postherpetic neuralgia.

This is the first patient published with a typical allergic reaction to epidural ropivacaine. It is commonly acknowledged that there are not allergic responses to the newer amides, but this supposition should be reconsidered. A confirmed case of true epidural ropivacaine allergy is reported, and suggestions regarding proper use of local anesthetics in patients with documented local anesthetic allergies are given.

Key words: Allergic reaction, epidural ropivacaine

## Introducción

Las reacciones alérgicas y pseudo alérgicas durante anestesia tienen una frecuencia muy variable que oscila entre 1:350 a 1:20 000 (1,2,3,4,5), y por fortuna la mayoría son banales, aunque ocasionalmente son factores de morbimortalidad significativa. Las alergias a los anestésicos locales son infrecuentes, en particular las reacciones a los anestésicos locales tipo amino amida, las que son extremadamente raras debido a que estos fármacos no se metabolizan hacia el ácido paraaminobenzóico (PABA).(5,6) Esta sustancia es la responsable de la mayoría de las alergias reportadas a los anestésicos locales de tipo éster. La hipersensibilidad combinada a los anestésicos locales de ambos grupos es aún más rara. En la terapia invasiva del dolor con inyecciones repetitivas de anestésicos locales no conocemos la frecuencia de estas reacciones, aunque se han descrito algunos casos aislados de alergias a bupivacaína peridural (7) o a los vehículos de los anestésicos locales. Estas reacciones alérgicas se han estudiado de forma extensa y son en la actualidad bien conocidas y motivo de preocupación en la práctica diaria.

Se describe un enfermo que tuvo una reacción alérgica cutánea localizada en el cuello y el tórax secundaria a la administración de ropivacaína peridural, reacción que no se repitió con bupivacaína.

## Informe del paciente

Masculino de 62 años de edad, mexicano, con historia de diabetes mellitus de 10 años de evolución tratada con metformina, hipertensión arterial manejada con inhibidores de la enzima convertidora de angiotensina. Fue referido a la consulta de la clínica dolor por herpes zoster agudo de siete días de evolución, localizado en la cara posterior del hemitórax izquierdo, de T4 a T6. La biometría hemática, química sanguínea, tiempo de protrombina, tiempo de tromboplastina y el INR fueron normales, al igual que la cuenta de linfocitos T. Previo monitoreo no invasivo, y de acuerdo con nuestro protocolo de tratamiento del dolor severo secundario a herpes zoster agudo y prevención del desarrollo de neuropatía postherpética,(8,9) se localizó la cavidad epidural con una aguja de Touhy 18 (Perifix Braun®) a través del interespacio T7-T8, con la técnica de la gota suspendida de Gutiérrez. A través de la aguja de Touhy se administraron 2 mL de solución salina 0.9% adicionada de 20 µg de epinefrina como dosis de prueba. Después se introdujo el catéter 4 cm en la cavidad epidural, en dirección cefálica y se fijó a la piel con seda 000. Se inyectaron 6 mL de ropivacaína 0.25% en dosis fraccionada. Veinte minutos después de la inyección peridural de ropivacaína el paciente presentó un rash, que se extendía desde el cuello hasta el apéndice xifoides, con predominio en la cara frontal del tórax (figura 1), el cual duró 80 minutos. No hubo alteraciones hemodinámicas ni evidencias de broncoespasmo. El dolor herpético desapareció por completo durante 12 horas. Al día siguiente, previa revisión del equipo de resucitación cardiovascular y mantenimiento de la vía aérea, se inyectaron 6 mL de ropivacaína 0.125%, y el enfermo tuvo una reacción cutánea similar a la descrita. Las siguientes inyecciones peridurales se hicieron con 6 mL de bupivacaína racémica 0.125% cada 12 horas durante 10 días. El enfermo no tuvo nuevas reacciones alérgicas y su dolor agudo desapareció. Se hizo seguimiento durante 12 meses sin que hubiera manifestaciones tardías de neurotoxicidad y el enfermo no desarrolló neuropatía postherpética.

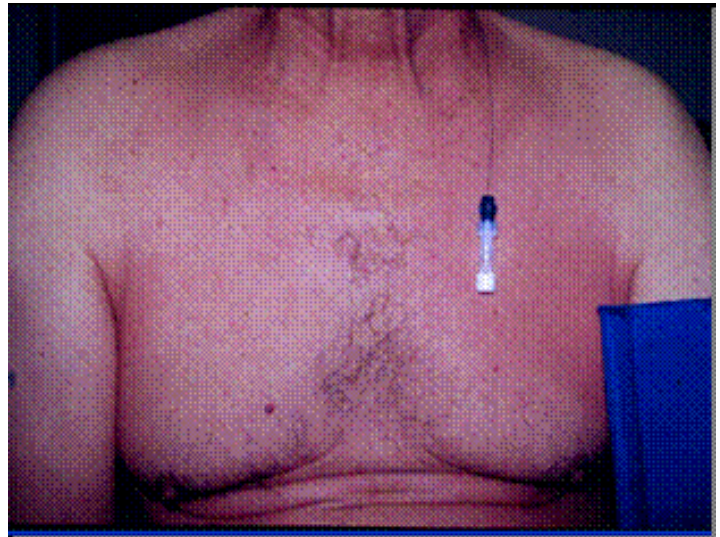


Figura 1. Se aprecia rash en el cuello y la cara anterior del tórax. El catéter epidural está conectado a un filtro bacteriano

## Discusión

La baja incidencia de eventos mortales por anestesia y su elevada morbilidad hace muy difícil estudiar estos incidentes potenciales con el propósito de desarrollar estrategias de prevención,(10) como una vía racional de evitar eventos catastróficos que eventualmente terminen en la muerte de los pacientes y la demanda de los médicos involucrados.

Hay dos grupos de anestésicos locales; las amino amida (lidocaína, bupivacaína, ropivacaína, etidocaína y mepivacaína) y los compuestos de tipo éster (cocaína, procaina, cloroprocaina y tetracaína). Estos últimos se asocian con mayor frecuencia a reacciones alérgicas verdaderas secundarias al PABA, el cual es uno de los metabolitos de este grupo.(5) Algunos anestésicos locales del grupo amino amida se comercializan con metilparaben, conservador que se metaboliza hacia PABA,(5,6) y puede incrementar la posibilidad de reacciones alérgicas. Algunas pomadas con anestésicos locales contienen carboximetilcelulosa, sustancia que también ha sido relacionada a reacciones alérgicas en humanos y animales.(11)

La ropivacaína y la bupivacaína racémica pertenecen al grupo amino amidas y como se mencionó antes, su metabolismo no genera PABA. La ropivacaína es un anestésico local levoisomérico que ha sido utilizado prácticamente en todas las técnicas de anestesia regional y hay algunos informes de su utilidad en clínica del dolor.(12,13,14,15) Su preparación comercial está libre de conservadores y no se le ha relacionado a reacciones alérgicas. Hay varios casos reportados de reacciones adversas por paso rápido a la sangre, ya sea por dosis inapropiadas o por inyecciones endovenosas inadvertidas.(16,17,18,19,20) La baja toxicidad de ropivacaína comparada con bupivacaína racémica y con ropivacaína dextroisomérica permite dosis intravenosas mas elevadas antes de que existan manifestaciones clínicas de toxicidad. Pfeiffer y cols. (21) informaron un paciente de 84 años que recibió 380 mg i.v. de ropivacaína en un periodo de 1.75 horas, sin que desarrollara datos de toxicidad. En nuestro paciente realizamos la prueba de reto de forma intencionada al repetir la administración

peridural de ropivacaína, prueba clínica que se considera útil para demostrar reacciones secundarias a medicamentos, aunque algunos consideran esta conducta inapropiada y poco ética.(7)

La bupivacaína racémica para uso peridural contiene 1 mg de metilparaben en cada mL de solución, el cual sirve como preservativo antiséptico, pero en raras ocasiones se ha informado como el factor que indujo alergias. Se han descrito lesiones eritematosas tardías atribuidas a bupivacaína peridural en pacientes con neuropatía postherpética que se asociaron a daño hepático transitorio.(6) El daño hepático inducido por drogas puede ser por efecto directo, por una reacción alérgica o por aberraciones metabólicas.

El diagnóstico de las alergias verdaderas a los anestésicos locales no es fácil y se basa en pruebas cutáneas con los compuestos contenidos en las soluciones comerciales de los anestésicos locales, incluyendo los aditivos como el metilparabeno y el metabisulfito. En 151 pacientes se realizaron pruebas de alergia a varios anestésicos y se encontró que solo el 0.86% fueron positivos.(1) Berkun y su grupo (22) estudiaron 236 pacientes que fueron enviados a su clínica de alergia por sospecha de hipersensibilidad. Estos autores realizaron pruebas cutáneas con escarificación e intradérmicas, seguidas de inyecciones subcutáneas como prueba de reto con anestésicos locales con preservativos. Las dos primeras pruebas fueron negativas en todos los pacientes y solo un caso tuvo eritema local en el sitio de la inyección con la prueba de reto. Ellos sugieren cambiar los protocolos de estudio y evitar las pruebas cutáneas y acortar la prueba de reto. También recomiendan hacer pruebas con los anestésicos locales que contienen preservativos ya que estos son los más utilizados en clínica. Estos dos estudios muestran lo difícil de establecer el diagnóstico de este tipo de alergias, y es probable que el hecho de que la mayoría sean respuestas no mediadas por el sistema inmune sea un factor importante. Se ha estimado que no más del 1% de las reacciones que los clínicos consideramos como alérgicas a estos fármacos son verdaderas, mediadas a través de inmunoglobulina E. En 1981 Brown y cols (23) describieron una paciente con historia de alergia a lidocaína a la que le inyectaron 0.2 mL de bupivacaína 0.5% intradérmica y tuvo una reacción sistémica acompañada por disminución de C4 en plasma. Este fue el primer caso publicado en la literatura de alergia a los anestésicos locales mediada por el sistema inmune.

Una vez que el enfermo es reactivo a un antígeno (anestésico local) será alérgico a este por el resto de su vida,(24) debido a la respuesta de los mastocitos que liberan mediadores químicos que son los responsables de las respuestas clínicas en cada paciente. Estos mediadores incluyen a la histamina, leucotrienos, sustancias quimiotácticas, enzimas lisosomales, prostaglandinas, kininas y factores activadores de las plaquetas que facilitan la permeación capilar con salida de plasma en la zona circunvecina. Las manifestaciones de verdadera alergia medicamentosa son muy variadas y van de leves hasta severas y en ocasiones producen la muerte. Podemos encontrar urticaria, rash, rinitis, espasmo bronquial, edema angioneurótico. La anafilaxia mediada por inmunoglobulina E puede inducir falla respiratoria y colapso cardiopulmonar

En el diagnóstico diferencial es importante descartar efectos secundarios por dosis inapropiadas, por ejemplo, durante inyección

de grandes volúmenes de líquidos conteniendo lidocaína como en la liposucción tumescente, o en cirugías faciales prolongadas donde no es frecuente llevar cuanta de la cantidad de anestésico local inyectado. En todo paciente de cirugía de cara y cuello que es manejado con anestésicos locales existe la posibilidad de toxicidad severa por inyección en arterias pequeñas con flujo retrógrado al cerebro, aún con dosis terapéuticas.(25,26) Así pues, se ha probado que los anestésicos locales inyectados involuntariamente en arterias de cabeza o cuello pueden alcanzar la circulación cerebral a través de vías centripetas y producir manifestaciones de toxicidad del SNC, que deben distinguirse de efectos alérgicos.

El tratamiento de las alergias verdaderas a los anestésicos locales depende de su severidad. Hay que dejar que las reacciones leves o moderadas desaparezcan solas ya que la mayoría son inofensivas. En reacciones severas se recomienda utilizar esteroides, bloqueadores H1, antihistamínicos, o epinefrina. Cuando hay crisis convulsiva se puede utilizar midazolam o tiopental y en casos de toxicidad cardiovascular se deben seguir las recomendaciones del ACLS. Es importante insistir que las manifestaciones neurológicas y cardiovasculares son debidas a sobre dosis o a inyección intravascular súbita, aun de pequeñas dosis de algunos anestésicos locales, en especial bupivacaína racémica.

Cuando existe historia probable o comprobada de alergia a anestésicos locales se debe ser muy precavido. Si se comprueba alergia a un compuesto éster, se debe cambiar a un anestésico amino amida, de preferencia uno sin metilparabeno ni metabisulfito. Cuando la alergia es a un anestésico amino amida, es recomendable cambiar a otro anestésico del mismo grupo. Nuestro paciente representa un caso especial de alergia verdadera a ropivacaína y no a metilparaben. Fue por esto que se pudo utilizar bupivacaína racémica con metilparaben sin reacción alérgica posterior. Es mandatorio que cuando se usan anestésicos locales, sin importar la dosis ni la vías de administración, estén disponibles equipos de monitoreo, de resucitación cardiopulmonar y expertos en el manejo de la vía aérea.

## Conclusiones

Las reacciones alérgicas a los anestésicos locales son poco frecuentes, en especial las relacionadas a los anestésicos del grupo amino-amida. La ropivacaína ha sido empleada en casi todas las técnicas de anestesia regional y ha mostrado ser una droga eficaz y segura. Las reacciones adversas que se han atribuido han sido por uso inadecuado, ya sea por sobredosis o inyección intravascular rápida y no se había relacionado a reacciones alérgicas después de su uso peridural. Se informa un caso con alergia a ropivacaína epidural comprobada con la prueba del reto en un enfermo con dolor severo por herpes Zoster agudo.

## Referencias

1. Tamayo E, Pérez M, Gomez J, Alvarez F. Allergy to anaesthetizing agents in Spain. Br. J. Anaesth. 1999; 83:336-337.
2. Laxenaire MC. Drugs and other agents involved in anaphylactic shock occurring during anaesthesia. A French multicentre epidemiological inquiry. Ann Fr Anesth Reanim 1993;12:91-96.
3. Laxenaire MC, Moneret-Vautrin DA. Nouveautés en allergoanesthésie. Ann Fr Anesth Réanim 1993;12:89-90.
4. Fisher MM, Baldo BA. The incidence and clinical features of

anaphylactic reactions during anaesthesia in Australia. *Ann Fr Anesth Reanim* 1993; 12:97-104.

5. Fisher MM, Outhred A, Bowey CJ. Can clinical anaphylaxis to anaesthetic drugs be predicted from allergic history? *Br J Anaesth* 1987; 59:690-692.

6. Eggleston ST, Lush LW. Understanding allergic reactions to local anesthetics. *Ann Pharmacother* 1996;30:851-857.

7. Yokoyama, M. Ohashi I, Nakatsuka H, et al. Drug-induced liver disease during continuous epidural block with bupivacaine. Case report. *Anesthesiology* 2001;95:259-261.

8. Whizar LV, Carrada PS, Islas VJ. Herpes zoster agudo. Papel del bloqueo simpático con anestésicos locales. *Rev Mex Anest* 1996;19:183-193.

9. Whizar LV, Carrada PS, Martínez AMA, Reyes AMA, Rubio GB, Cueva RA. Bloqueo simpático con ropivacaína 0.25% en dolor por herpes zoster agudo. *Rev Mex Anest* 1998;21:151-158.

10. Fasting S, Gisvold SE. Serious intraoperative problems -a five-year review of 83,844 anesthetics. *Can J Anesth* 2002;49:545-553.

11. Osawa M, Fukuda K. An adverse effect of carboxymethylcellulose in lidocaine jelly. *Anesthesiology* 1999;91:1969.

12. Whizar LV, Carrada PS. Ropivacaína: una novedosa alternativa en anestesia regional. *Rev Mex Anest* 1999;22:122-152.

13. Whizar LV, Cisneros CR, Chombo SE. Nuevos anestésicos locales isoméricos: ropivacaína y levobupivacaína. En: *PAC Anestesia -2 Libro 8. Anestesia regional y dolor postoperatorio. Parte I.* Editor huésped Whizar LV. Editora Científica Médica Latinoamericana e Intersistemas, SA de CV, México 2001; Páginas 45-56.

14. Liisanantti O, Luukkonen J, Rosenberg PH. High-dose bupivacaine, levobupivacaine and ropivacaine in axillary brachial plexus block. *Acta Anaesthesiol Scand* 2004;48:601-606.

15. Wille M. Intrathecal use of ropivacaine: a review. *Acta Anaesthesiol Belg* 2004;55:251-259.

16. Ala-Kokko TI, Lopponen A, Alahuhta S. Two instances of

central nervous system toxicity in the same patient following repeated ropivacaine-induced brachial plexus block. *Acta Anaesthesiol Scand* 2000;44:623-626.

17. Muller M, Litz RJ, Huler M, Albrecht DM. Grand mal convulsion and plasma concentrations after intravascular injection of ropivacaine for axillary brachial plexus blockade. *Br J Anaesth* 2001;87:784-787.

18. Reinikainen M, Hedman A, Pelkonen O, Ruokonen E. Cardiac arrest after interscalene brachial plexus block with ropivacaine and lidocaine. *Acta Anaesthesiol Scand*. 2003;47:904-906.

19. Mullanu Ch, Gaillat F, Scemama F et al. Acute toxicity of local anesthetic ropivacaine and mepivacaine during a combined lumbar plexus and sciatic block for hip surgery. *Acta Anaesthesiol Belg*. 2002;53:221-223.

20. Klein SM, Benveniste H. Anxiety, vocalization, and agitation following peripheral nerve block with ropivacaine. *Reg Anesth Pain Med* 1999;24:175-178.

21. Pfeiffer G, Bar K, Neubauer P, Hohne M. Inadvertent intravenous infusion of 380 mg ropivacaine. *Anaesthesist* 2004;53:633-636.

22. Berkun Y, Ben-Zvi A, Levy Y, Galili D, Shalit M. Evaluation of adverse reactions to local anesthetics: experience with 236 patients. *Ann Allergy Asthma Immunol*. 2003;91:342-345.

23. Brown DT, Beamish D, Wildsmith JAW. Allergic reaction to an amide local anaesthetic. *Br J Anaesth* 1981;53:435-437.

24. Morais-Almeida M, Gaspar A, Marinho S, Rosado-Pinto J. Allergy to local anesthetics of the amide group with tolerance to procaine. *Allergy*. 2003;58:827-828.

25. Aldrete JA, Romo-Salas F, Arora S, et al. Reverse arterial blood flow as a pathway for central nervous systemic toxic response following injection of local anesthetics. *Anesth Analg* 1978;57:428-433.

26. Tomlin PJ. Death in outpatient dental anesthetic practice. *Anaesthesia* 1974;29:551-570.